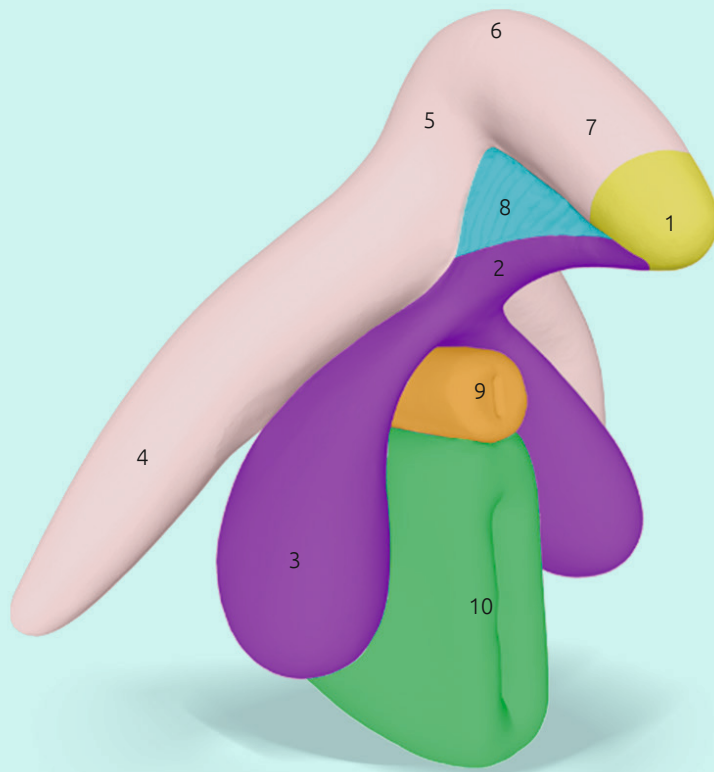


Clitoris Plus Modell

Prof. Dr. D. Haag-Wackernagel



Beschreibung

- 1 Klitoriseichel *Glans clitoridis*
- 2 RSP (Infra-corporeal Residual Spongy Part)
- 3 Vorhofbulben *Bulbus vestibuli*
- 4 Klitorisschenkel *Crus clitoridis*
- 5 Aufsteigender Klitoriskörper *Corpus clitoridis pars ascendens*
- 6 Klitoriswinkel *Angulus clitoridis*
- 7 Absteigender Klitoriskörper *Corpus clitoridis pars descendens*
- 8 Kobeltscher Venenkomplex *Pars intermedia*
- 9 Harnröhre *Urethra*
- 10 Scheide *Vagina*

Das zweiteilige Modell „Clitoris Plus“ im Maßstab 2:1 besteht zum einen aus dem Bulbo-Klitoralorgan (1–8) gemäß Di Marino & Lepidi (2014). Von der Spitze der Klitoriseichel (1) bis zum Ende der Klitorisschenkel (4) ist das Bulbo-Klitoralorgan in Wirklichkeit etwa 9 cm lang. Der untere Teil des Modells besteht aus der Harnröhre (9) und der darunter liegenden Scheide (10).

Das Bulbo-Klitoralorgan, welches gemeinhin als „Clitoris“ bezeichnet wird, besteht aus verschiedenen, eng miteinander verbundenen Strukturen mit unterschiedlichen Eigenschaften und unterschiedlicher embryonaler Herkunft. Die erektilen Schwellkörper (*Corpora cavernosa*) bestehen aus einem komplexen Netzwerk von venösen Gefäßhöhlräumen und einer dicken Hülle aus Bindegewebe, der *Tunica albuginea*. Sie werden durch die Klitorisschenkel (4) gebildet, welche sich zum Klitoriskörper vereinigen, der aus dem aufsteigenden Klitoriskörper (5), dem Klitoriswinkel (6) und dem absteigenden Klitoriskörper (7) besteht.

Die spongiosen Strukturen (*Corpus spongiosum*) des Bulbo-Klitoralorgans bestehen aus der Klitoriseichel (1), dem RSP (2), den Vorhofbulben (3), sowie dem nach Georg Ludwig Kobelt (1844) benannten Kobeltschen Venenkomplex (8). Die einzige von außen erkennbare Struktur des Bulbo-Klitoralorgans ist der vordere Teil der Klitoriseichel, welche wie eine Kappe auf den kegelförmig zulaufenden Enden des absteigenden Klitoriskörpers (7) sitzt. Aufgrund ihrer embryonalen Anlage steht sie über das RSP mit den Vorhofbulben in Verbindung (Di Marino & Lepidi 2014). Die Vorhofbulben (3) „reiten“ gewissermaßen auf der Harnröhre (9) und der darunter liegenden Scheide (10). Sie bestehen ebenfalls aus schwellfähigem kavernösem Gewebe. Eine *Tunica albuginea* sowie die darunter liegenden ableitenden Venen fehlen aber, sodass eine Volumenvergrößerung, aber keine Erektion möglich ist. Der Kobeltsche Venenkomplex (8) kann als Blutverteiler betrachtet werden, der die Gefäßstrukturen des Bulbo-Klitoralorgans untereinander sowie mit den inneren Vulvalippen, dem Vaginvorhof und dem Harnröhrenschwellkörper (9)

verbindet. Bei sexueller Erregung ermöglicht der Kobeltsche Venenkomplex eine gleichmäßige Blutfüllung aller beteiligten Strukturen (Shih et al. 2013).

Die weibliche Prostata (*Prostata femina*, *Glandulae paraurethrales femininae*) besteht aus Drüsen, die unterhalb der Muskelschicht der Harnröhre (9) liegen und mit ihren Ausführöffnungen in ihren Hohlraum münden (Zaviacic 1999). Ihre Form ist sehr variabel und sie können auch ganz fehlen. Ihre Sekrete werden einerseits kontinuierlich und andererseits während des Orgasmus als weibliche Ejakulation über die Harnröhrenöffnung (*Meatus urethrae externus*) in der Scheidenvorhof abgegeben. Ihre Sekrete könnten der Lubrikation und der Optimierung des Milieus für Spermien dienen.

Die Strukturen des Bulbo-Klitoralorgans sind unterschiedlich stark sensorisch innerviert. Die Sensibilität der ganzen Region unterliegt zudem hormonellen Schwankungen. Verschiedene Typen von sensorischen Nervenendigungen wandeln spezifische Reize in Aktionspotentiale um, welche über das Rückenmark

Clitoris Plus Modell

Prof. Dr. D. Haag-Wackernagel

ins Gehirn geleitet und dort verarbeitet werden. Die für die Generierung der sexuellen Erregung wichtigsten sensorischen Nervenendigungen sind die Genitalkörperchen oder Wollustkörperchen, welche für die Erzeugung der Lust verantwortlich sind und feinste Berührungen, Reibung und gleitenden Druck wahrnehmen können. Eine wichtige Rolle spielen zudem die Vater-Pacini-Körperchen, welche Vibrations-, Berührungs-, und Druckreize wahrnehmen. Weitere für die sensorische Empfindung verantwortliche Sensoren sind freie Nervenendigungen für die Wahrnehmung von Druck, Schmerz und Temperatur sowie auf unterschiedliche Berührungs- und Druckqualitäten spezialisierte Nervenendigungen wie Meissner-Körperchen und Merkel-Körperchen. Die Stimulierung der sensorischen Nervenendigungen der Genitalien und weiterer Körperstellen führt zu Reizmustern, welche im Gehirn verarbeitet und je nach Herkunft und Intensität als sexuelle Erregung wahrgenommen werden, welche schlussendlich zum Orgasmus führen kann.

Mit ihren rund 8'000 sensorischen Nervenendigungen ist die Klitoriseichel (1) eine der empfindlichsten Strukturen des menschlichen Körpers. Sie steht mit ihrer hohen Dichte an Genitalkörperchen und Vater-Pacini-Körperchen ausschließlich im Dienste der Generierung der weiblichen Lust und der Auslösung des Orgasmus. Ebenfalls hochsensibel sind die Klitorisschenkel (4), der aufsteigende Klitoriskörper (5) und vor allem die seitlichen Bereiche des absteigenden Klitoriskörpers (7). Eine hohe Sensibilität besitzt

im weiteren der obere Teil des RSP (2). Die Klitoriseichel sowie die sie direkt umgebenden Strukturen können als Zentrum der Generierung der weiblichen Lust betrachtet werden. Bei einer Genitalbeschneidung werden genau diese Strukturen entfernt und die sexuelle Integrität der Betroffenen beschädigt. Als weitere sensible Strukturen mit erogener Bedeutung werden die weibliche Prostata und der Ausgang der Harnröhre diskutiert. Die Vagina (10) selbst ist nur schwach sensibel innerviert. Die penil-vaginale Penetration spielt deshalb bei vielen Frauen für die Erzeugung der Lust eine untergeordnete Rolle.

Bei Stimulierung werden die sensorischen Nervenendigungen aktiviert, was zu sexueller Erregung führt. Diese bewirkt unter anderem eine verstärkte Durchblutung der Genitalien. In den Gefäßhöhlräumen der erektilen Gewebe (4–7) erhöht sich der arterielle Blutfluss und gleichzeitig entspannen sich die glatten Muskelfasern, so dass diese mit Blut gefüllt werden. Durch die damit einhergehende Volumenvergrößerung werden die ableitenden Venen gegen die Tunica albuginea gepresst, was den Abfluss der Blutes blockiert. Dadurch werden die erektilen Gewebe hart. Diese Erektion bewirkt eine leichte Anhebung des Klitoriskörpers (5, 7) und ein Hervortreten der Klitoriseichel (1). Die spongiösen Strukturen oder Schwammkörper, zu denen die Klitoriseichel (1), das RSP (2) sowie die Vorhofbulben (3) gehören, füllen sich während der Erregung ebenfalls mit Blut, bleiben aber weich, weil ihnen eine feste Bindegewebehülle fehlt und

es somit nicht zum Blutrückstau kommen kann. Die Vorhofbulben weiten sich dabei aus und umklammern so die Vagina. Bei hoher Erregung pressen die Muskeln der Klitorisschenkel (Musculus ischiocavernosus) und der Vorhofbulben (Musculus bulbospongiosus) rhythmisch Blut über den Kobeltschen Venenkomplex (8) in den Klitoriskörper und die Klitoriseichel. Den gleichen Effekt haben z.B. Penisstöße oder andere Formen der vaginalen Penetration, welche die Vorhofbulben und die Klitorisschenkel mechanisch komprimieren. Die Druckerhöhung führt zu einer Schwellenenergieerniedrigung der zahlreich vorhandenen „Lustsinnesrezeptoren“ – der Genitalkörperchen und der Vater-Pacini-Körperchen – deren Stimulation von der Frau als sexuelle Erregung wahrgenommen wird, welche schlussendlich zum Orgasmus führt. Bei Erregung füllen sich die Blutgefäße der Vagina, was über die Druckerhöhung in den Kapillaren zur Ausscheidung von Flüssigkeit führt (Transsudation), die als Gleitmittel das Gewebe vor Verletzungen schützt.

Die weiblichen Genitalien bestehen aus einem komplexen System von verschiedenen eng miteinander verbundenen und interagierenden Strukturen, deren Integrität Voraussetzung für eine erfüllte Sexualität und damit für die sexuelle Gesundheit der Frau ist. Sämtliche nicht medizinisch begründeten Eingriffe, sei es aus ästhetischen, religiösen oder gesellschaftlichen Gründen, sind daher strikt abzulehnen.

Literatur

Di Marino V & Lepidi H (2014). Anatomic Study of the Clitoris and the Bulbo-Clitoral Organ. Springer International Publishing Switzerland

Kobelt G L (1844) Die männlichen und weiblichen Wollustorgane des Menschen und einiger Säugethiere in anatomisch-physiologischer Beziehung. Freiburg im Breisgau, Druck und Verlag von Adolph Emmerling.

Shih C, Cold C.J, Yang CC (2013) The pars intermedia: an anatomic basis for a coordinated vascular response

to female genital arousal. J Sex Med. 10(6): 526-30.

Zaviacic M (1999) The Human Female Prostate. From Vestigial Skene's Paraurethral Glands and Ducts to Woman's Functional Prostate. SAP Slovak Academic Press, Bratislava.

Dank

Prof. Dr. med. Vincent Di Marino von der Medizinischen Fakultät der Universität Aix-Marseille danke ich ganz herzlich für seine wertvolle Unterstützung.

Modell

Prof. Dr. Daniel Haag-Wackernagel, emeritierter Professor für Biologie in der Medizin, Universität Basel

Design

Amos Haag

Kontakt

daniel@haag-wackernagel.ch

Hersteller

KESSEL medintim GmbH
Kelsterbacher Str. 28
64546 Mörfelden-Walldorf
Germany

EAN 4013273002202

Art.-Nr. MO CLIT